



Revista Electrónica de PortalesMedicos.com – ISSN nº 1886-8924

www.portalesmedicos.com

<http://www.revista-portalesmedicos.com/revista-medica/>

Hemoptisis masiva por cáncer papilar de tiroides con infiltración traqueal. Manejo multidisciplinar

Anexos

CUADRO 1:

Predictive value of MACIS
score

| Score | 20 year survival |
|-------------|------------------|
| <6 | 99% |
| 6.00 – 6.99 | 89% |
| 7.00 – 7.99 | 56% |
| > 8.00 | 24% |

Revista Electrónica de PortalesMedicos.com – ISSN nº 1886-8924

www.portalesmedicos.com

<http://www.revista-portalesmedicos.com/revista-medica/>

FIGURA 1: TAC CERVICOTORÁCICO: masa en tiroides (6x5x4 cm) con captación heterogénea de contraste que desplaza tráquea y esófago. Nódulos pulmonares subcentimétricos en ambos hemitórax.

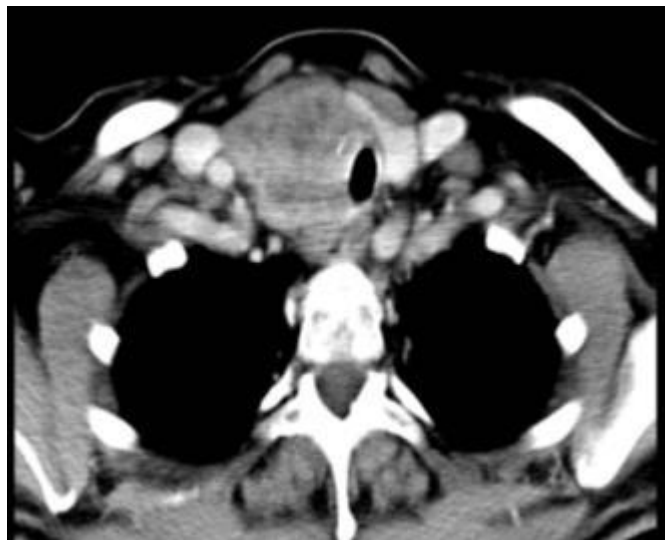
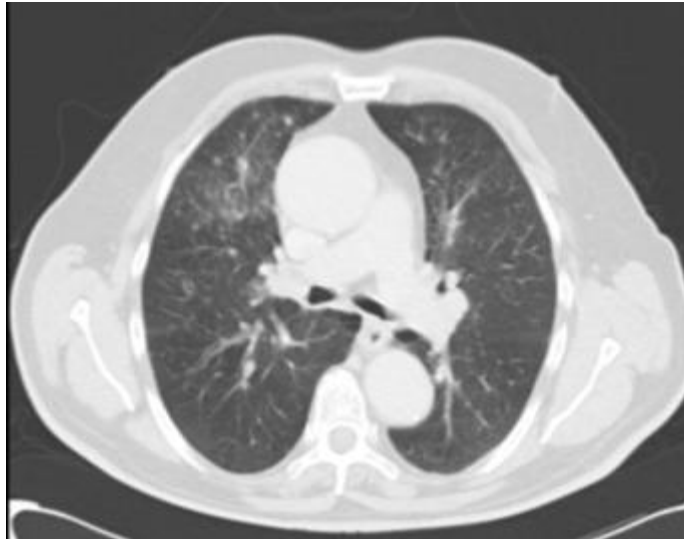


FIGURA 2: PET TAC: focos hipermetabólicos en lecho tiroideo y en adenopatía supraclavicular derecha.

